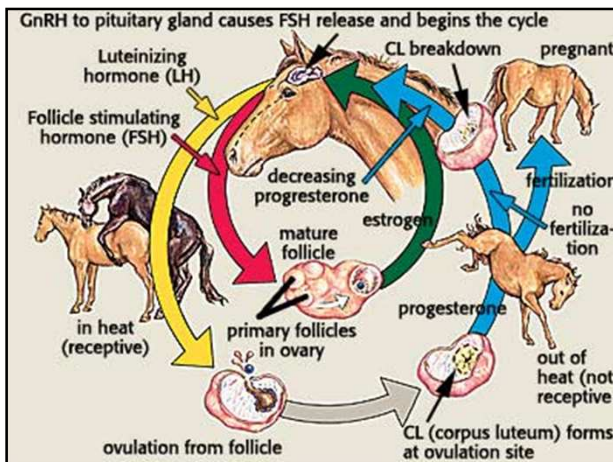





Voortplanting 2

Hengstigheid merrie
Schouwen







Oestrogeen

- Beïnvloeden van hersenen
 - Remming afgifte FSH
 - Stimuleren afgifte LH >> eisprong
 - Hengstigheid** verschijnselen
- Beïnvloeden van geslachtsorganen:
 - Toename doorbloeding
 - Zwelling en verslapping baarmoedermond
 - Geboorteweg vochtiger
 - Verslappen schede en kling



Helicon Hengstigheidsverschijnselen

- zwelling schede
- 'knipogen', 'blitzen'
- staart opzij
- krommen van de rug
- urine loslaten, van helder tot troebel
- door achter benen zakken
- gedrag




Helicon

Helicon Schouwen van de merrie 1

- Rustige omgeving
- Ruime omgeving
- Activiteit hengst
- Tijdsduur schouwen
- Merrie naar de hengst brengen
- Veulen aan de voet
- 6 categorieën





Helicon

Helicon Schouwen van de merrie 2

-	Niet hengstig	Merrie slaat af
+	Niet duidelijk hengstig	Tolereert de hengst
++	Hengstigheidsverschijnselen	Krommen rug staart opheffen blitzen nog geen urine
+++	Duidelijke hengstigheidsverschijnselen	Krommen van de rug draait achterhand naar hengst, optillen staart blitzen urine
++++	Optimaal hengstig	Alle genoemde verschijnselen spontaan bij het horen van de hengst
?	Geen interpretatie mogelijk	





Helicon



Merrie kaart

Datum	Hengstig - heid	Rechter ovarium	Linker ovarium	Cervix/ uterus
04-04-'04	+++	3/3	1/1	3/2
06-04-'04	++++	5/5	1/1	4/0

Monique Kuypers 



C1, U2, L waa, R 2/2 betekent:


- cervix strak en gesloten
- baarmoeder redelijk stevig
- linker eierstok inactief
- rechter eierstok grootste eiblaas 2 cm doorsnee en redelijk hard


Conclusie: absoluut niet hengstig

C4, U3, L 4/4, R CH betekent:

- Cervix mooi open
- Uterus redelijk slap
- Linker eierstok eiblaas van 4 cm die redelijk slap is
- Rechter eierstok ei gevuld laatste 24 uur

Conclusie: merrie goed hengstig is, als nog niet is gebeurd, laten dekken, voor rechts ben je zeer waarschijnlijk te laat (eicel kan tot zo'n 4 uur na ovulatie nog samen smelten met sperma, daarna gaat ze ten ondere) maar links gaat ook nog springen. Als er al een dekking heeft plaatsgevonden (meestal de dag ervoor) dan morgen nogmaals, omdat ze meestal drachtig worden van het 2e ei dat springt in dit geval.
Echter wel op 14 dagen al laten scannen op dracht, omdat je mogelijk een tweelingdracht krijgt (als beide eitjes bevrucht worden).






Ovaria links (L) en rechts (R): eierstokken, waar de eicellen dus in het ei blaasje ripen / groeien/op ripen. Hoe rijper de eicel (dus hoe dichterbij de ovulatie (=eisprong)) hoe groter en zachter.

1° getal = grootte in cm's
2° getal = hardheid

1. knetterhard
2. redelijk hard
3. redelijk zacht
4. erg zacht
5. loopt leeg bij het aftasten' of 'is niet gesprongen'. Niet alle veeartsen gebruiken de 5

•MSF = 'multiple small follicles', veel kleine eiblaasjes maar geen die voorts nog gaat ovuleren
•WAO = 'weinig actief ovarium', b.v. 's winters als de merrie niet cyclisch is (winterslaap) en de eierstokken relatief inactief zijn
•CL = corpus luteum, geel lichaam, maar dat is alleen met scannen te herkennen bij een paard
•CH = corpus hemorrhagicum, dat is een bloedstolsel in de plek van een gebarsten eiblaas, meestal de eerste 24 tot 26 uur na ovulatie, ook enkel op de scan te herkennen.

•Bij een warmbloed kan het ei ovuleren vanaf een eiblaas grootte van 3.5cm
•Bij een Fries vanaf 5cm (in het algemeen, niet elke merrie houdt zich aan de regels).
De combinatie van al deze inschattingen bestaat of er wel of niet gedekt kan worden.





Cervix (C) = baarmoederhals, de verbinding tussen baarmoeder en vagina, dierenarts voelt of die strak is en 1 vinger

1. Strak en 1 vinger breed
2. iets minder strak is en 2 vingers breed
3. vrij zacht is en 3 vingers breed
4. zeer zacht en 4 of meer vingers breed is, dit is optimaal, echter sommige hele jonge of juist hele oude merries blijven het achterste deel altijd wat strak houden. Ook verstrakt de cervix onder invloed van oxytocine (als het veulen melk drinkt uit de uier) en bij stress (als het op voelen een enorme vechtpartij is).

Uterus (vaak afgekort tot U): baarmoeder


1. strak gespannen	nog niet klaar om te dekken
2. iets minder strak	nog niet klaar om te dekken
3. redelijk slap	eventueel klaar om te dekken
4. nauwelijks voelbaar zo verslapt	klaar om te dekken





- Bij scannen op dracht wordt bij het meten van de grootte van de vrucht 'GSD' geschreven, gestational stage date. De scanner van de dierenarts rekent dan uit hoe oud het vruchtje waarschijnlijk is. Dus GSD 18 betekent dat de vruchtblaas ter grootte van eentje van 18 dagen is.





De anatomische kenmerken rond de ovulatie.

- Cervix wordt slap.
- Follikel groei.
- Follikel wordt zacht.
- Ploovorming in uterus wand.
(laatste 24 uur verstrijken ze weer.)

Monique Kuypers

